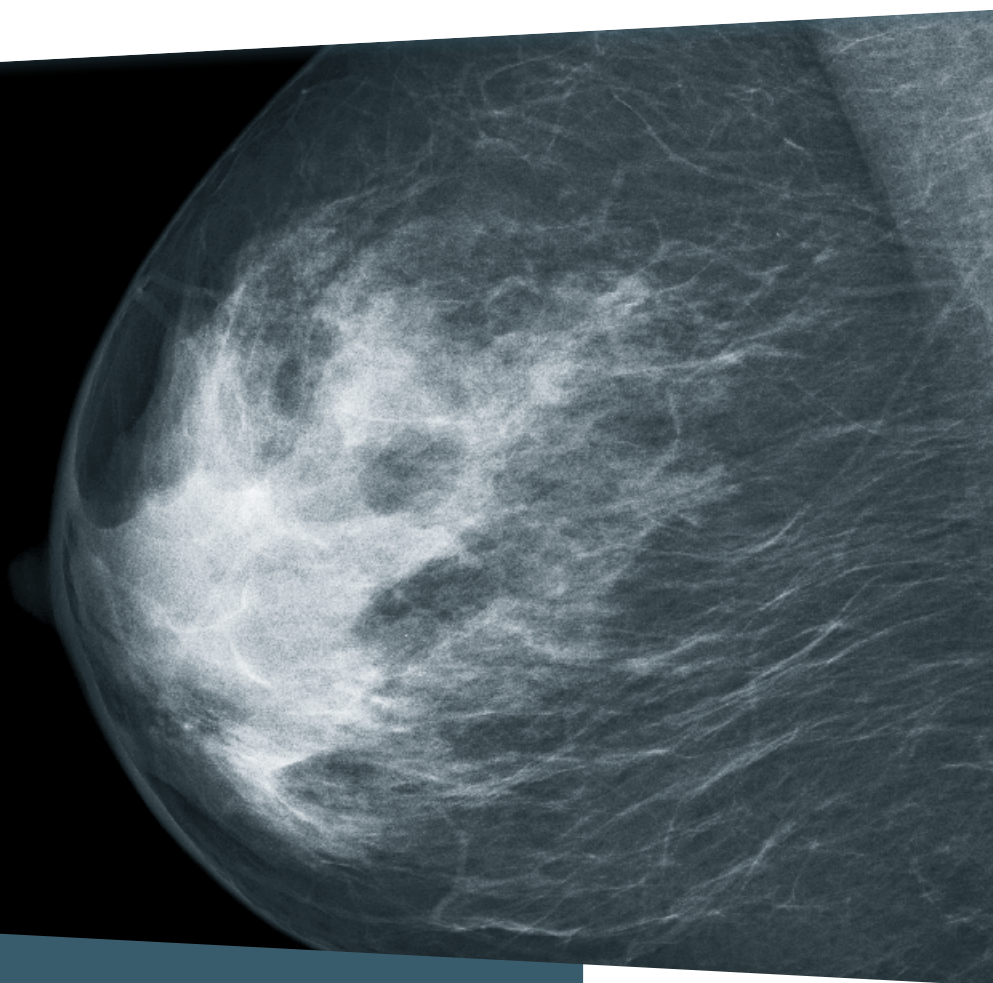


KBV

KASSENÄRZTLICHE
BUNDESVEREINIGUNG



BILDQUALITÄT IN DER MAMMOGRAPHIE

HINWEISE ZUR REGELGERECHTEN
ERSTELLUNG VON AUFNAHMEN

AKTUA-
LISIERTE
AUSGABE
2017

PraxisWissenSpezial

INHALT

VORWORT	SEITE 3
----------------	----------------

EINLEITUNG: ANALYSE DER BILDQUALITÄT VON KURATIVEN MAMMOGRAPHIE-AUFNAHMEN	SEITE 4
--	----------------

1. HINWEISE ZUR ERSTELLUNG: MLO-EBENE	SEITE 6
--	----------------

Geringer Mangel

Inframammäre Falte nicht dargestellt	7
Pektoralismuskel nicht bis in Höhe der Mamille abgebildet	8
Pektoralismuskel nicht im richtigen Winkel abgebildet	9
Brust unvollständig abgebildet	10

Schwerwiegender Mangel

Pektoralismuskel nur am Rand erfasst	11
--------------------------------------	----

2. HINWEISE ZUR ERSTELLUNG: CC-EBENE	SEITE 12
---	-----------------

Geringer Mangel

Brust nicht adäquat abgebildet (Pectoralis-Nipple-Line)	13
Mamille zeigt mehr als 20 Grad nach medial oder lateral	14

Schwerwiegender Mangel

Größere Anteile des axillären Ausläufers nicht abgebildet und Mamille zeigt mehr als 20 Grad nach lateral	15
--	----

3. HINWEISE ZUR ERSTELLUNG: EBENENUNABHÄNGIG	SEITE 16
---	-----------------

Geringer Mangel

Mamille nicht im Profil abgebildet	17
Ausgeprägte Hautfalten	18
Deutlich asymmetrische Aufnahmen	19

Schwerwiegender Mangel

Diagnostisch relevante Drüsenkörperanteile nicht abgebildet	20
Aufnahme über-/unterbelichtet oder mangelnder Kontrast	21
Artefakte mit Einschränkung der diagnostischen Aussage	22
Unzureichende Beschriftung	23
Ausgeprägte Hautfalten mit Einschränkung der diagnostischen Aussage	24
Bewegungsunschärfe	25
Unzureichende Kompression	26

4. KRITERIEN FÜR REGELGERECHTE MAMMOGRAPHIEN	SEITE 28
---	-----------------

LITERATURVERZEICHNIS	SEITE 30
-----------------------------	-----------------

IMPRESSUM	SEITE 32
------------------	-----------------

VORWORT



Sehr geehrte Ärztinnen und Ärzte, sehr geehrte radiologische Fachkräfte,

etwa zweieinhalbtausend Ärzte erstellen mit ihren Praxismitarbeitern Mammographien im Rahmen der vertragsärztlichen Versorgung mit nachgewiesener Qualität.

Vertragsärzte dürfen nur dann Mammographien zulasten der gesetzlichen Krankenversicherung durchführen, wenn sie bestimmte Anforderungen an ihre fachliche Qualifikation und die apparative Ausstattung in der Praxis nachgewiesen haben und alle zwei Jahre erfolgreich eine Fallsammlungsprüfung absolvieren. Zudem fordern die Kassenärztlichen Vereinigungen zur Überprüfung der Qualität von allen Ärzten regelmäßig die Röntgenaufnahmen zu einigen Patienten an, die in der Praxis eine Mammographie erhalten haben.

Mit dieser Broschüre wollen wir Sie und Ihre Praxismitarbeiter unterstützen, die Qualität von Mammographien auf hohem Niveau zu halten und Mängel bei der Erstellung von Mammographie-Aufnahmen zu vermeiden. Grundlage sind bundesweite statistische Analysen der KBV zu Überprüfungen der Bildqualität aus den Jahren 2013 und 2014, in die über 63.000 Mammographie-Aufnahmen eingingen.

Nach dem Erfolg der ersten Broschüre, die 2011 erschien und auf einer früheren Analyse beruhte, legen wir Ihnen hiermit eine aktualisierte Ausgabe vor. Auf den folgenden Seiten erfahren Sie, welche Mängel in den Überprüfungen der Bildqualität von Mammographie-Aufnahmen festgestellt wurden. Zudem erhalten Sie Empfehlungen, wie sich solche Mängel vermeiden lassen. Wichtig ist, dass diese Broschüre Maßnahmen zur Fehlervermeidung, zum Beispiel Fortbildungen und Schulungen, nicht ersetzen, sondern sinnvoll ergänzen soll.

Mein besonderer Dank gilt den Mitautorinnen Frau Hurtienne, Frau Siekmann und Frau Verloh, radiologische Fachkräfte aus den Bereichen Lehre und Fortbildung an den Referenzzentren Mammographie-Screening in Münster und Oldenburg, sowie Frau PD Dr. Kettritz, Programmverantwortliche Ärztin in Berlin. Ihre vielfältigen Erfahrungen sind in die Broschüre eingegangen und gewährleisten einen hohen Bezug zur täglichen Praxis.

Ich hoffe, dass diese Broschüre Sie in Ihrer Arbeit unterstützt.

Mit freundlichen Grüßen

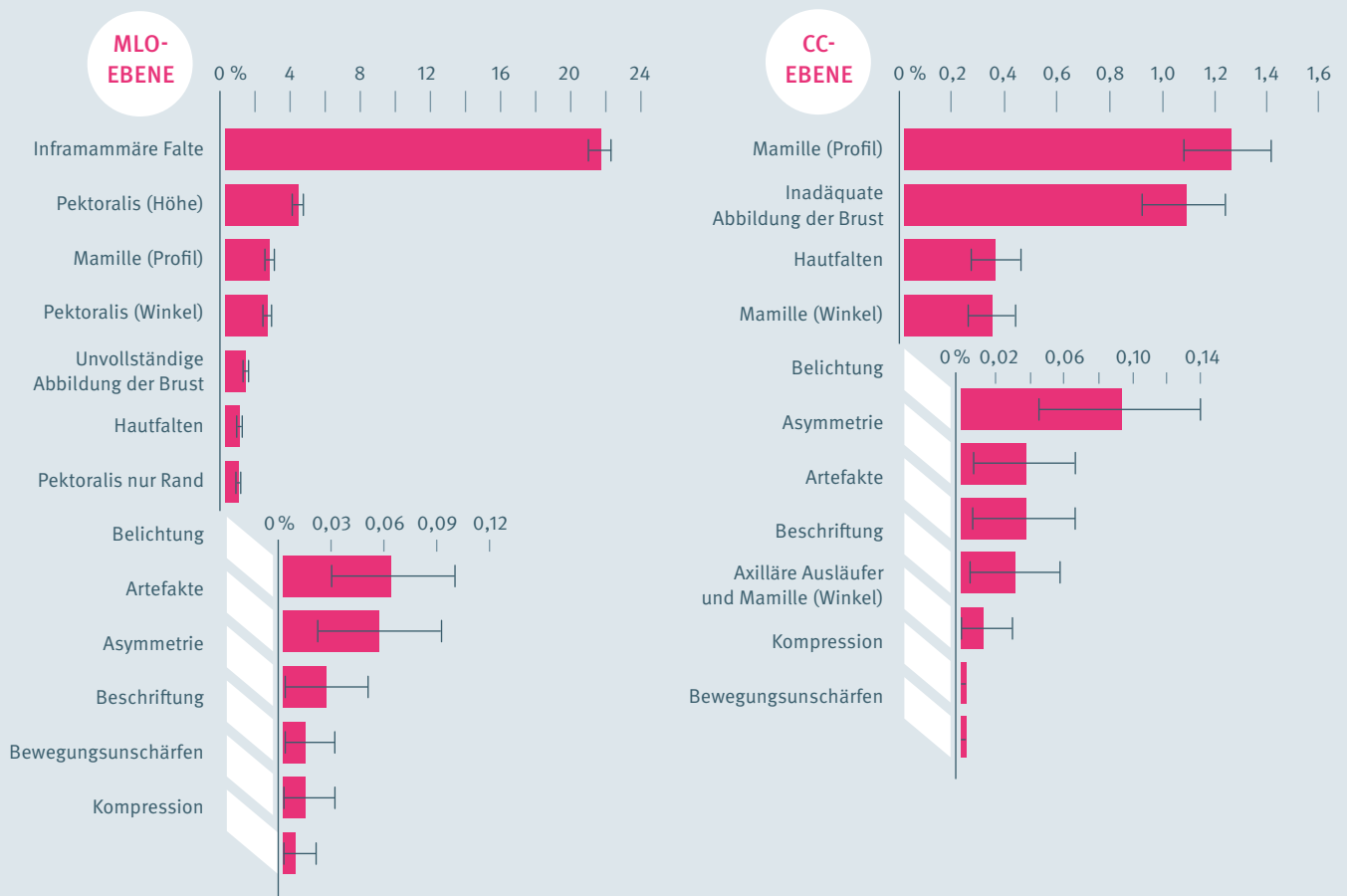
Dr. Thomas Kriedel
Mitglied des Vorstands der Kassenärztlichen Bundesvereinigung

➤ HÄUFIGKEIT FESTGESTELLTER MÄNGEL FÜR MAMMOGRAPHIE-AUFNAHMEN

ANALYSE DER KBV, 2013 BIS 2014 / ANTEIL PATIENTINNEN IN %

Zu beachten ist der unterschiedliche Maßstab der Ordinate.

MÄNGEL



ANALYSE DER BILDQUALITÄT VON KURATIVEN MAMMOGRAPHIE-AUFNAHMEN

➤ AUSWERTUNG VON 63.000 MAMMOGRAPHIE-AUFNAHMEN

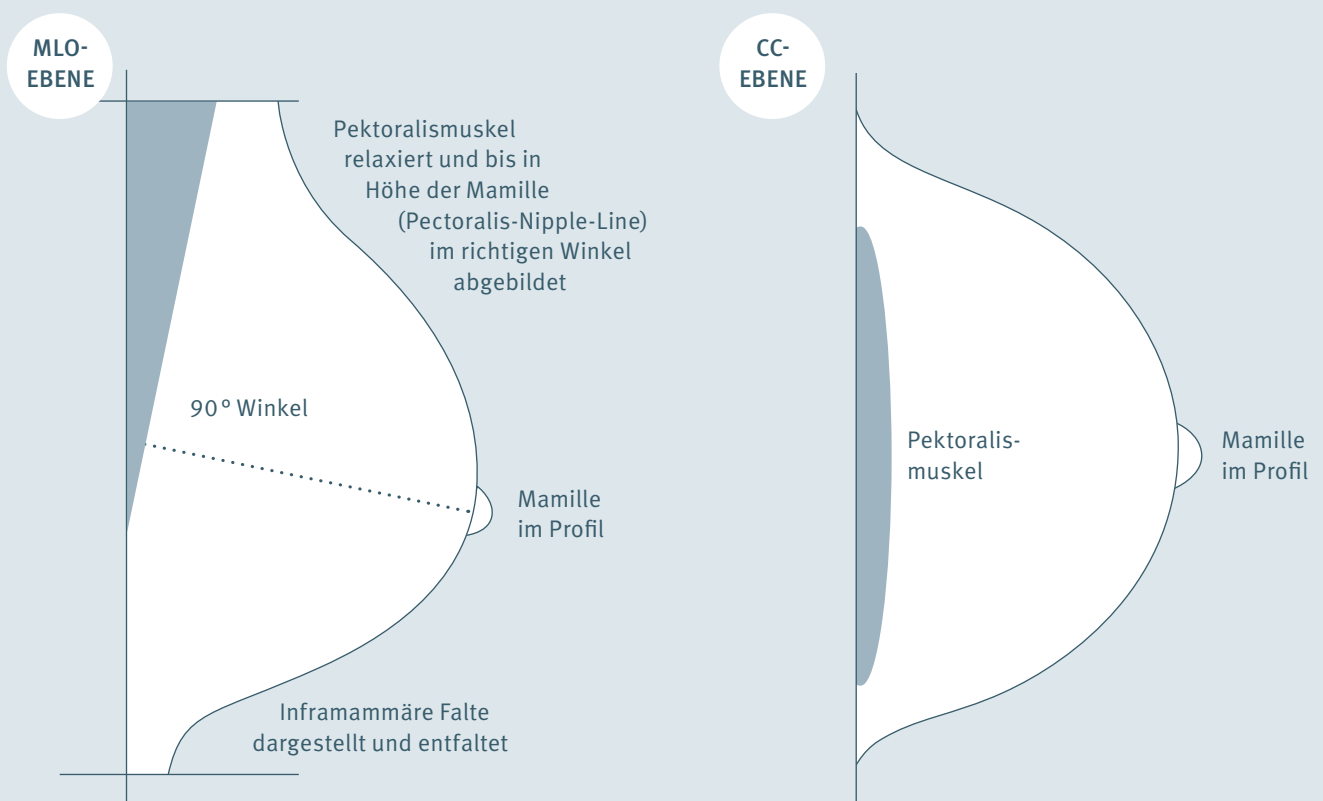
Die Überprüfung der ärztlichen Dokumentation ist Teil der Qualitätssicherung im Bereich der Mammographie. Die Kassenärztlichen Vereinigungen fordern dazu von allen Ärzten, die eine Genehmigung zur Durchführung von Mammographien besitzen, regelmäßig Aufnahmen und schriftliche Dokumentationen von jeweils zehn Patientinnen auf Grundlage der Abrechnungsunterlagen an. Hierbei werden insbesondere die Qualität der mammographischen Untersuchung und die Präzision der Darstellung überprüft, sowie die Schlüssigkeit der medizinischen Fragestellungen. Letzteres ist jedoch nicht Gegenstand dieser Analyse.

Die KBV hat auf der Grundlage der Qualitätsprüfungen für die Jahre 2013 und 2014 bundesweite statistische Analysen durchgeführt, in die knapp 63.000 Mammographie-Aufnahmen aus über 16.000 Untersuchungen (Patientinnen) eingingen. Insgesamt konnte dabei die hohe Qualität in der kurativen Mammographie bestätigt werden: 88 Prozent der Mammographie-Aufnahmen sind regelgerecht, das heißt sie entsprechen den bundesmantelvertraglichen Qualitätsvorgaben. Bei fast 12 Prozent der Aufnahmen wurden geringe, bei unter 1 Prozent schwerwiegende Mängel festgestellt. Dabei werden die Mängel überwiegend bei Medio-lateral-oblique-Aufnahmen beschrieben (mlo), viel seltener bei Cranio-caudal-Aufnahmen (cc). Die hauptsächlichsten Beanstandungsgründe

sind Mängel in der Darstellung der inframammären Falte (mlo) und inadäquate oder unvollständige Darstellungen von Pektoralismuskel (mlo), Mamille (mlo, cc) und Brust (mlo, cc).

➤ MÄNGEL IN DER BILDQUALITÄT MEIST DURCH EINE NICHT OPTIMALE POSITIONIERUNG DER BRUST

Die Auswertung zeigt, dass eine unvollständige Darstellung mit Abstand am häufigsten bemängelt wurde – insbesondere bei mlo-Aufnahmen (siehe Seite 6). Probleme bei der Präzision der Darstellung tauchen seltener und unabhängig von der Projektionsebene auf. Mängel bei formalen Anforderungen, wie korrekte Beschriftung, treten vereinzelt auf.



➤ FOLGEN FEHLERHAFTER EINSTELLTECHNIK

Durch eine fehlerhafte Einstelltechnik sind entweder Areale – unter Umständen mit diskreten Veränderungen – nicht dargestellt oder es können Karzinome in der Darstellung nicht erkannt werden, weil die diagnostische Bildqualität nicht optimal ist. In einer Untersuchung von Intervall-Karzinomen aus einem europäischen Mammographie-Screening-Programm konnte der Verdacht bestätigt werden, dass eine schlechte Bildqualität oft eine niedrige Sensitivität zur Folge hat, dies insbesondere mangels einer korrekten Positionierung der Brust.

➤ KRITERIEN STEHEN IM ZUSAMMENHANG

Einige der im Folgenden dargestellten Kriterien stehen in einem Kausalzusammenhang zueinander: So ist die Abbildung des Pectoralismuskels bis in Höhe der Mamille relevant, weil dies die Voraussetzung für die Bestimmung der Pectoralis-Nipple-Line ist (siehe Seite 12 und Seite 13). Der Abbildung der inframammären Falte kommt eine doppelte Bedeutung zu: Der Bereich der inframammären Falte muss beurteilbar sein, gleichzeitig ist die Abbildung der Falte ein Beleg dafür, dass das mediale Drüsengewebe in der mlo-Projektion ausreichend erfasst ist.

1

HINWEISE ZUR ERSTELLUNG MLO-EBENE

➤ INFRAMAMMÄRE FALTE NICHT DARGESTELLT

WAS BEDEUTET DAS?

➤ Bei der Abbildung des Überganges von der Brust zum Rumpf sollte der Bereich der Falte so glatt wie möglich dargestellt werden. Als mangelbehaftet beziehungsweise nicht regelgerecht werden sowohl Aufnahmen klassifiziert, in denen die Falte nicht zu erkennen ist, zum Beispiel durch Überlagerungen, als auch Aufnahmen, auf denen der Bereich der Falte nicht dargestellt ist.

WIE WIRKT SICH DAS AUF DIE DIAGNOSTISCHE BILDQUALITÄT AUS?

- Das entsprechende Gewebe kann nicht beurteilt werden. Fehlt der Bereich der Falte ganz, so fehlt auch die Sicherheit, dass die Brust caudal abgebildet ist.
- Zusätzlich ist die Abbildung der inframammären Falte ein Indiz dafür, dass auch das mediale Drüsengewebe und dort gegebenenfalls lokalisierte mediale Befunde ausreichend erfasst sind.

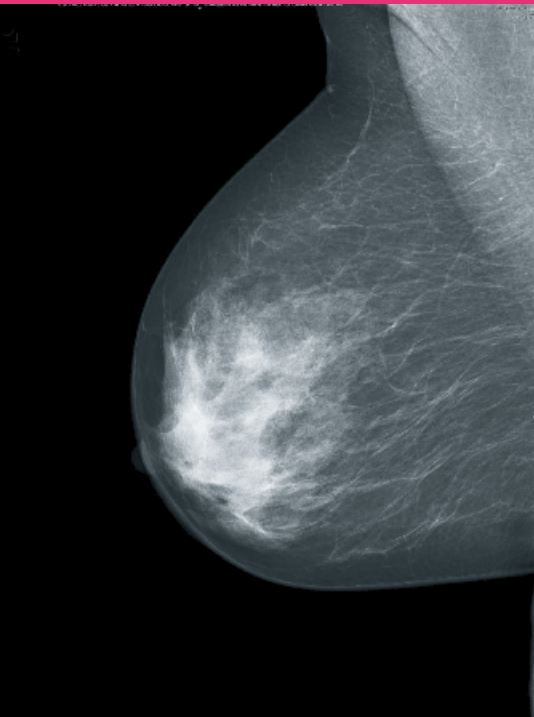
WIE OFT TRITT DIESER MANGEL IN DER BILDQUALITÄT AUF?

- Bei fast 22 Prozent der Patientinnen.
- Wird die inframammäre Falte aus Gründen der Anatomie der Patientin nicht dargestellt, so ist dies zu dokumentieren und wird nicht als Mangel in der Qualitätsprüfung erfasst.

WIE LÄSST SICH DAS VERMEIDEN?

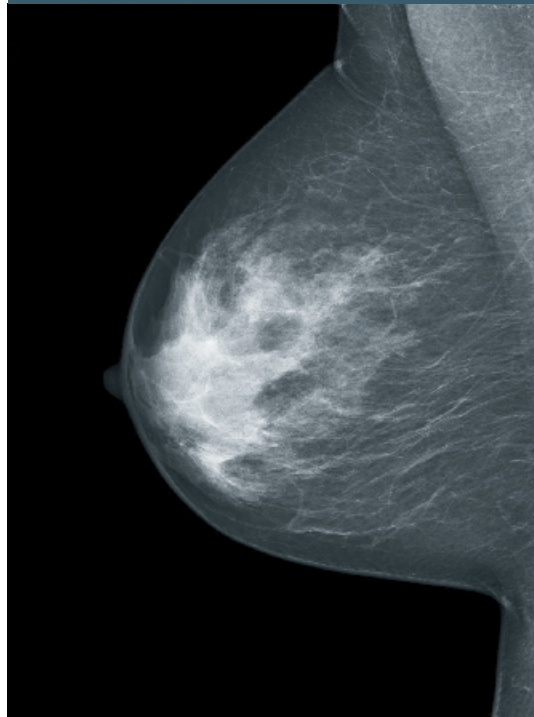
- Ausreichende Drehung der Patientin und Neigung des Oberkörpers der Patientin nach vorne, zur Detektorebene beziehungsweise zur Kassettenhalterung des Röntgengerätes. Parallele Lagerung der Brust. Sofern keine Normvariante vorliegt, ist die Mamille im Profil ausgerichtet.
- Brust nach vorne führen und Ausstreichen der Brust mit der gesamten Handfläche nach vorn und oben, und mit dem Handballen unterstützen, so dass die Brust nicht nach caudal absinken kann, Ausstreichen der inframammären Falte.

MANGEL BESTEHT



Inframammäre Falte auf der mlo-Aufnahme nicht dargestellt

MANGEL BESTEHT NICHT



Inframammäre Falte auf der mlo-Aufnahme klar dargestellt

PEKTORALISMUSKEL NICHT BIS IN HÖHE DER MAMILLE ABGEBILDET

WAS BEDEUTET DAS?

➤ Der Muskel begrenzt die Brust in Richtung Thorax. Ist er zu wenig sichtbar, so ist nicht erkennbar, ob die Brust vollständig abgebildet wurde (Sekundärkriterium).

WIE WIRKT SICH DAS AUF DIE DIAGNOSTISCHE BILDQUALITÄT AUS?

- Die in der Nähe des Pektoralismuskels gelegenen Parenchymanteile sind möglicherweise nicht ausreichend dargestellt, insbesondere im lateralen Bereich.
- Eine weitere Auswirkung ist, dass ein Hilfsmittel zur Beurteilung der Vollständigkeit der Abbildung nicht eingesetzt werden kann: Die Pectoralis-Nipple-Line lässt sich nicht bestimmen, somit kann sie nicht als Maßstab für die Beurteilung der Vollständigkeit der cc-Aufnahme genutzt werden (siehe Seite 13).

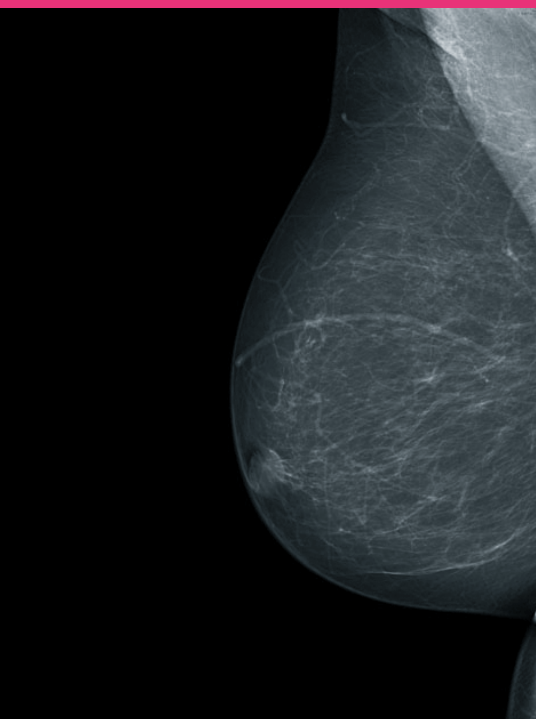
WIE OFT TRITT DIESER MANGEL IN DER BILDQUALITÄT AUF?

➤ Bei 4 Prozent der Patientinnen.

WIE LÄSST SICH DAS VERMEIDEN?

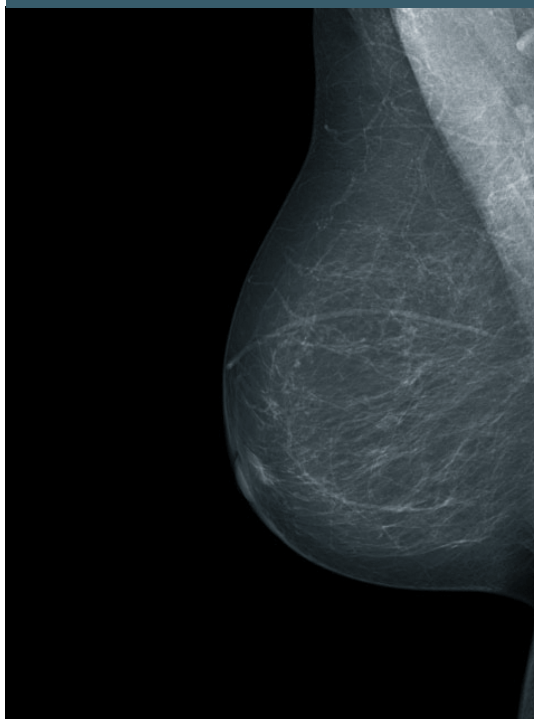
- Richtige Stellung der Patientin zum Gerät.
- Parallele Positionierung der Brust, gegebenenfalls Anpassung des Einstellwinkels.
- Führen der Brust und des axillären Ausläufers nach vorne erlaubt die Erfassung von weiterem Drüsengewebe vor der Thoraxwand.

MANGEL BESTEHT



Pektoralismuskel in der mlo-Ebene nicht bis in Höhe der Mamille abgebildet

MANGEL BESTEHT NICHT



Pektoralismuskel in der mlo-Ebene in der richtigen Höhe

➤ PEKTORALISMUSKEL NICHT IM RICHTIGEN WINKEL ABGEBILDET

WAS BEDEUTET DAS?

➤ Auf einer guten Schrägaufnahme verläuft der Pektoralismuskel schräg über den oberen und seitlichen Bildrand. Bezogen auf den seitlichen Bildrand entsteht ein Winkel von 10 Grad oder mehr. Dieser Wert dient als Indikator: Mit abnehmendem Winkel wächst die Gefahr, relevante Anteile der Brust nicht abzubilden. Die Darstellung des Pektoralismuskels soll dabei nicht überbetont werden. Erfolgt eine unvollständige Abbildung, so ist diese nach den entsprechenden Kriterien zu dokumentieren.

WIE WIRKT SICH DAS AUF DIE DIAGNOSTISCHE BILDQUALITÄT AUS?

➤ Die Abbildung ist unvollständig. Die ideale Darstellung des cranio-lateralen Quadranten ist gefährdet, dort ist ein Großteil des Parenchyms lokalisiert.

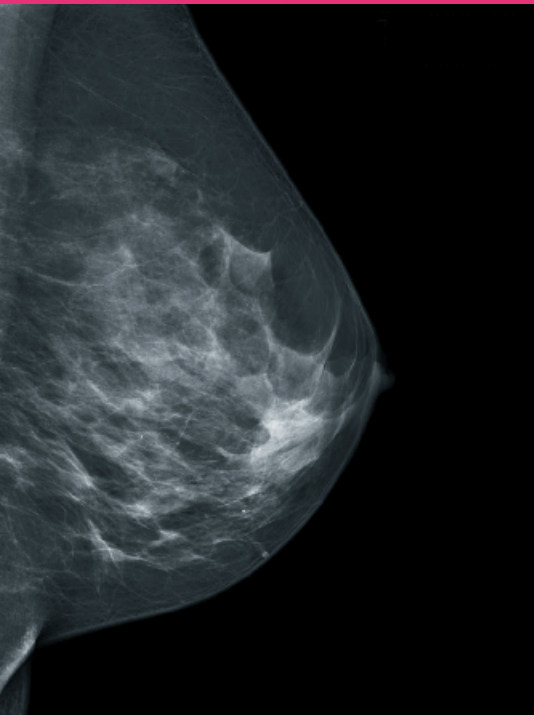
WIE OFT TRITT DIESER MANGEL IN DER BILDQUALITÄT AUF?

➤ Bei unter 3 Prozent der Patientinnen.

WIE LÄSST SICH DAS VERMEIDEN?

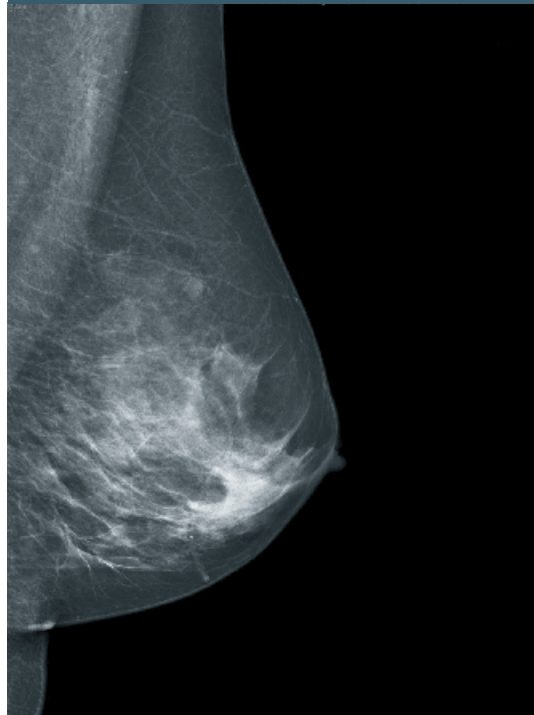
- Exakte Anpassung des Einstellwinkels an den Verlauf des Pektoralismuskels.
- Wichtig ist eine Positionierung der oberen äußeren Kante des Kassettentisches beziehungsweise des Detektors in der Regel in der hinteren Axillarlinie. Der laterale Rand des Pektoralismuskels verläuft bei entsprechender Positionierung parallel zum Auflagentisch.
- Als Standard wird ein Winkel von 45 Grad gewählt.
- Der Pektoralismuskel verläuft in der Regel bei großen schlanken Patientinnen steiler (etwa 50 bis 60 Grad), bei kleinen adipösen Patientinnen in einem Winkel von 40 Grad. Um die Reproduzierbarkeit bei einem abweichenden Einstellwinkel zu gewährleisten, muss dieser bei kassettenbasierten Systemen dokumentiert werden.
- Auch bei Formveränderungen des knöchernen Thorax, Wirbelsäulenveränderungen, extremen Körpergrößen und Vorliegen von Bewegungseinschränkungen können abweichende Einstellwinkel zur Optimierung führen.
- Zusätzlich sollte sich der Pektoralismuskel konvex, also entspannt, darstellen. Das kann mit einer guten Patientenführung erreicht werden.

MANGEL BESTEHT



Pektoralismuskel mit zu kleinem Winkel (ca. 7 Grad)

MANGEL BESTEHT NICHT



Pektoralismuskel im korrekten Winkel

BRUST UNVOLLSTÄNDIG ABGEBILDET

WAS BEDEUTET DAS?

- Als Primärkriterium für die regelgerechte Erstellung gilt: Die Brust einschließlich Cutis, Subcutis, Drüsenkörper und Fettgewebe ist vollständig abgebildet.
- Eine Reihe von Sekundärkriterien dient als Indikator, ob die Brust vollständig abgebildet ist, so zum Beispiel die Anforderungen an die Darstellung des Pektoralismuskels und an die inframammäre Falte (siehe Seiten 7, 8, 9, 11).
- Eine unvollständige Abbildung der Brust wird abgestuft entweder als geringer Mangel („Brust einschließlich Cutis, Subcutis und Fettgewebe unvollständig abgebildet“) oder als schwerwiegender Mangel („diagnostisch relevante Drüsenkörperanteile nicht abgebildet“) dokumentiert. Letzteres auch für die cc-Aufnahme (siehe Seite 20).

WIE WIRKT SICH DAS AUF DIE DIAGNOSTISCHE BILDQUALITÄT AUS?

- Die diagnostische Bildqualität im weiteren Sinne ist nur regelgerecht, wenn die zu untersuchende Körperregion auch vollständig abgebildet ist. Hinweise auf eine Brustkrebskrankung können zum Beispiel im Falle von Mikrokalk winzige Veränderungen sein, jeder Quadratmillimeter kann von entscheidender Bedeutung sein.

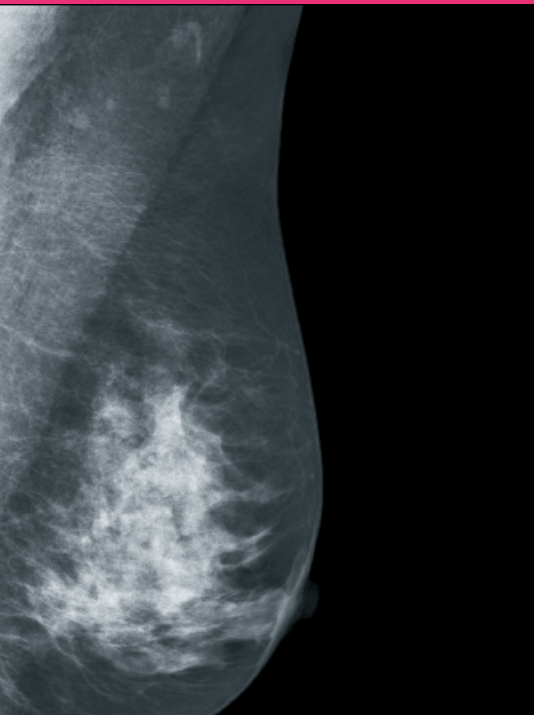
WIE OFT TRITT DIESER MANGEL IN DER BILDQUALITÄT AUF?

- Bei 1 Prozent der Patientinnen.

WIE LÄSST SICH DAS VERMEIDEN?

- Für eine vollständige Abbildung der Brust auf einer Aufnahme ist die richtige Formatwahl und Formatnutzung von Bedeutung. Makromastie erfordert unter Umständen mehrere Aufnahmen. Dabei ist auf eine überlappende Darstellung aller relevanten Anteile der Brust zu achten.
- Die Stellung der Patientin zum Detektor beziehungsweise zur Kassettenhalterung des Röntgengerätes – sowohl in der Drehung als auch in der Höhe – spielt zudem eine entscheidende Rolle. Hinzu kommt die entsprechende Lagerung der Brust auf dem Detektor beziehungsweise der Kassettenhalterung. Das Mobilisieren der Brust nach vorne ermöglicht die Abbildung von weiterem Drüsengewebe.
- Mit Hilfe des Lichtvisiers erfolgt eine visuelle Kontrolle, ob die Brust vollständig erfasst ist.

MANGEL BESTEHT



Die Schrägaufnahme weist folgenden Mangel auf: Caudale Anteile unvollständig abgebildet.

PEKTORALISMUSKEL NUR AM RAND ERFASST

WAS BEDEUTET DAS?

➤ Die Brust ist unvollständig abgebildet, die präpektoral gelegenen Anteile (Ausläufer im äußeren oberen Quadranten) werden nicht erfasst.

WIE WIRKT SICH DAS AUF DIE DIAGNOSTISCHE BILDQUALITÄT AUS?

➤ Die geforderte Art der Abbildung des Pektoralismuskels in der mlo-Aufnahme ist relevant, um die Vollständigkeit der Abbildung beurteilen zu können – insbesondere aufgrund des Algorithmus zur Beurteilung der Vollständigkeit bei der cc-Aufnahme. Eine Folge dieses Mangels ist die Gefahr der unvollständigen Abbildung aller Brustanteile, zusätzlich fehlt die Möglichkeit, den Algorithmus anzuwenden und die Vollständigkeit sicher feststellen zu können.

WIE OFT TRITT DIESER MANGEL IN DER BILDQUALITÄT AUF?

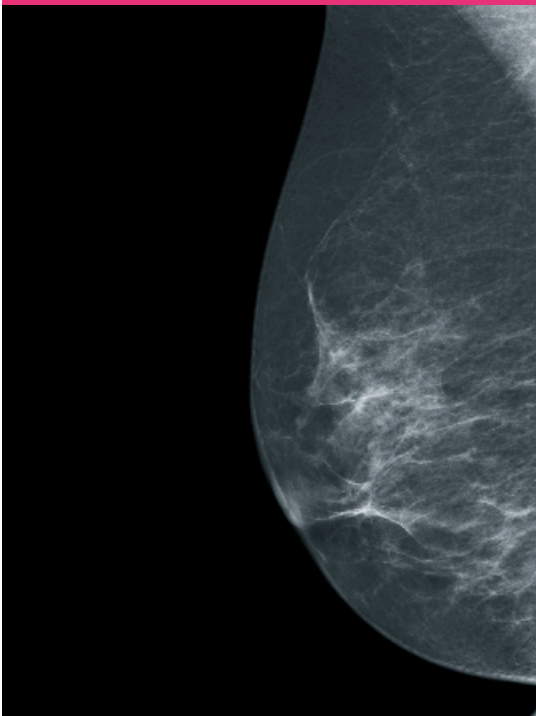
➤ Bei etwa 1 Prozent der Patientinnen.

WIE LÄSST SICH DAS VERMEIDEN?

➤ Die Patientin soll eine Handbreit (etwa 10 Zentimeter) vom Gerät entfernt stehen, um eine gute Positionierung der Brust zu erreichen. Die Brust wird auf den Detektor beziehungsweise die Kassettenshalterung geführt, ohne dass der Arm der Patientin überstreckt wird (siehe Seiten 8 und 9).

➤ Der obere Rand der Kompressionsplatte befindet sich unterhalb der Clavicula und der äußere Rand unmittelbar am Sternum.

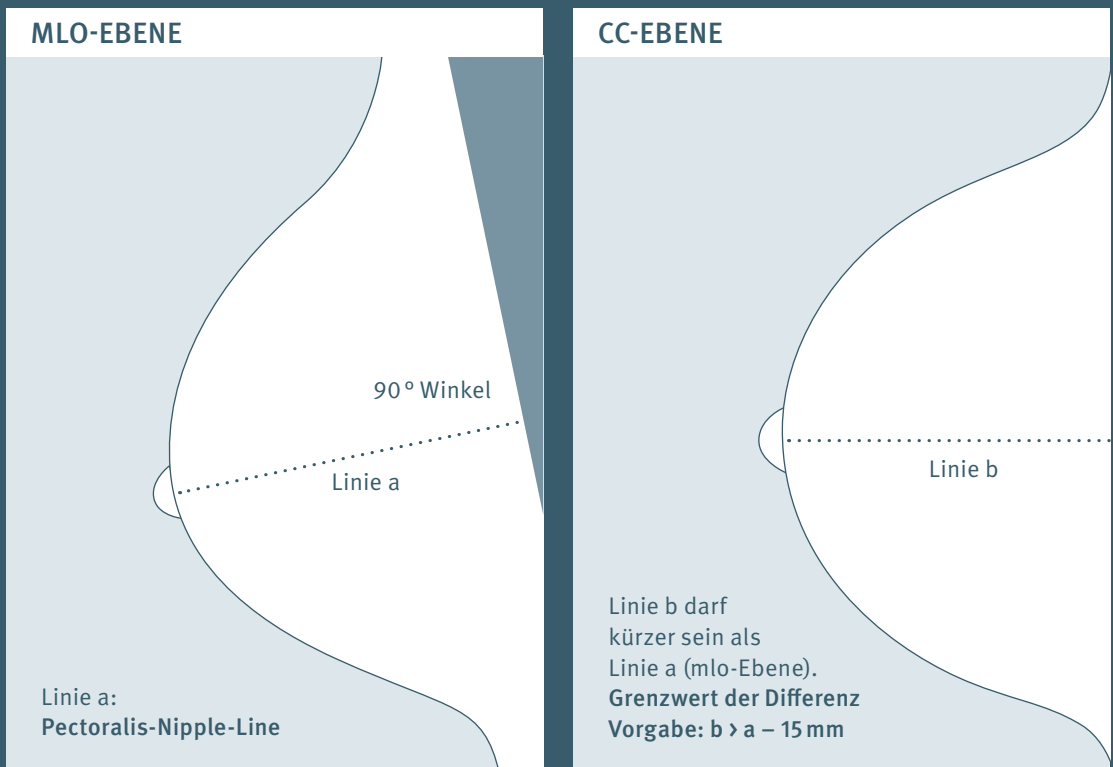
MANGEL BESTEHT



Der Pektoralismuskel ist nur randständig erfasst, zusätzlich fehlt die inframammäre Falte.

2

HINWEISE ZUR ERSTELLUNG CC-EBENE



➔ BRUST NICHT ADÄQUAT ABGEBILDET (PECTORALIS-NIPPLE-LINE)

WAS BEDEUTET DAS?

- ➔ Die Möglichkeiten der cc-Projektion sind gegenüber der mlo-Projektion begrenzt. Der Stellenwert der cc-Projektion kann als routinemäßige Ergänzung zur mlo-Projektion gesehen werden. Man kann hier nicht von einer vollständigen Abbildung der Brust sprechen, allerdings muss eine adäquate Abbildung der Brust, einschließlich Cutis, Subcutis, Drüsenkörper und Fettgewebe erreicht werden.
- ➔ Mit einer optimalen Positionierung kann bei etwa 40 bis 60 Prozent der Patientinnen in der cc-Aufnahme der Pektoralismuskel am hinteren Brustrand abgebildet werden. Dies würde dann die vollständige Abbildung der dorsalen (thoraxwandnahen) Brustanteile belegen. Bei fehlender Darstellung des Pektoralismuskels in der cc-Aufnahme dient als Hilfsmittel zur Überprüfung der adäquaten Darstellung die Pectoralis-Nipple-Line (siehe Schema Seite 12), dabei darf die gedachte Linie b in der cc-Aufnahme kürzer sein als die gedachte Linie a auf der mlo-Aufnahme, die Differenz muss jedoch unter 15 Millimeter liegen (der Grenzwert ist im Verhältnis zur Größe der Brust zu sehen).

WIE WIRKT SICH DAS AUF DIE DIAGNOSTISCHE BILDQUALITÄT AUS?

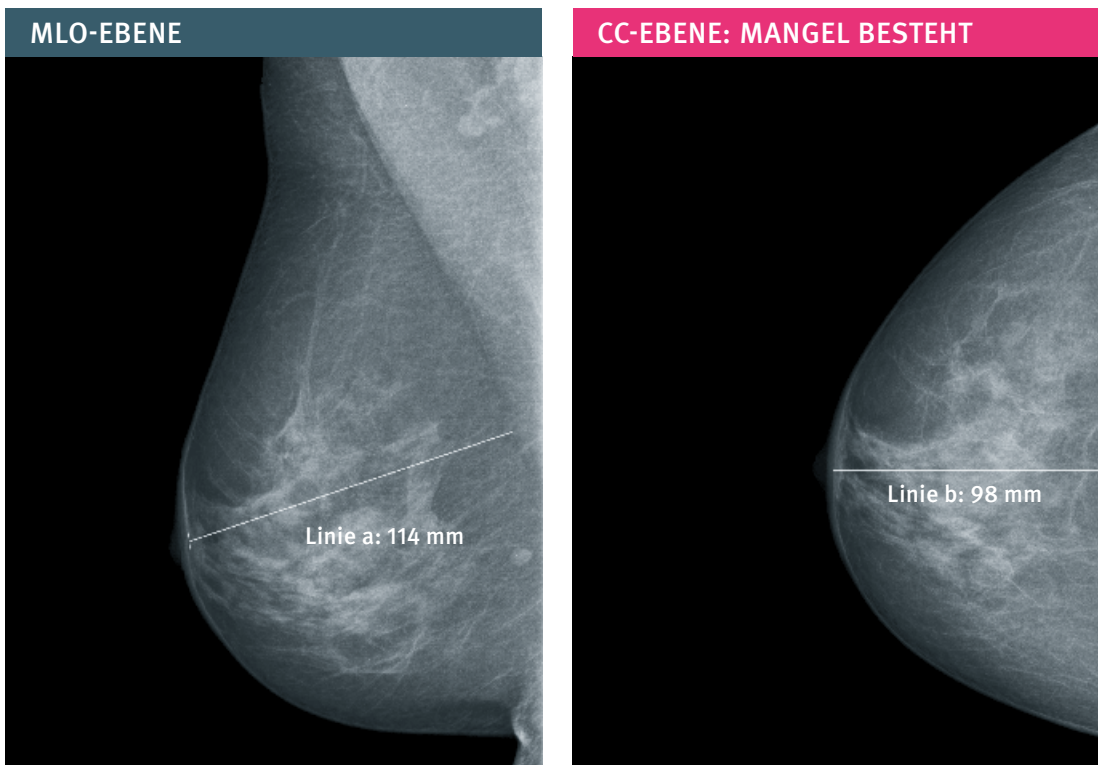
- ➔ Die diagnostische Bildqualität im weiteren Sinne ist nur regelgerecht, wenn die zu untersuchende Brust auch adäquat abgebildet ist. Jeder Quadratmillimeter kann als Hinweis auf eine Brustkrebserkrankung von entscheidender Bedeutung sein. Liegt die Differenz bei 15 oder mehr Millimeter sind die thoraxwandnahen Anteile nicht ausreichend erfasst und entziehen sich der Beurteilung.

WIE OFT TRITT DIESER MANGEL IN DER BILDQUALITÄT AUF?

- ➔ Bei knapp 1 Prozent der Patientinnen.

WIE LÄSST SICH DAS VERMEIDEN?

- ➔ Die Brust wird angehoben, was wichtig ist für die richtige Höheneinstellung des Detektors beziehungsweise der Kassettenthalterung. Die Höheneinstellung erfolgt auf das dann erreichte Niveau der inframammären Falte. Das Führen der Brust nach vorne erfolgt vor allem durch Mobilisierung der Brustunterseite.
- ➔ Mit Hilfe des Lichtvisiers erfolgt eine visuelle Kontrolle ob die Brust einschließlich der medialen und lateralen Anteile erfasst ist. Die Kompressionsplatte liegt unmittelbar an der Brustwand.
- ➔ Makromastie erfordert unter Umständen mehrere Aufnahmen. Dabei ist auf eine überlappende Darstellung aller relevanten Anteile der Brust zu achten.



Ein Beispielfall für die inadäquate Abbildung der Brust in der cc-Ebene. Der Vergleich der Pectoralis-Nipple-Line der mlo-Aufnahme (links, 114 mm) und der cc-Aufnahme (rechts, 98 mm) zeigt eine Differenz von 16 mm. Damit wird die Vorgabe $b > a - 15$ mm nicht erfüllt.



MAMILLE ZEIGT MEHR ALS 20 GRAD NACH MEDIAL ODER LATERAL

WAS BEDEUTET DAS?

➤ Die Abweichung der Mamille von der Mitte um mehr als 20 Grad weist auf einen Positionierungsfehler hin. Die Mamille sollte mittig dargestellt werden, sofern sie sich anatomisch mittig befindet. Die Konzentration auf nur einen seitlichen Anteil darf nicht zur Vernachlässigung des anderen führen.

WIE WIRKT SICH DAS AUF DIE DIAGNOSTISCHE BILDQUALITÄT AUS?

➤ Relevante seitliche Anteile sind nicht abgebildet.

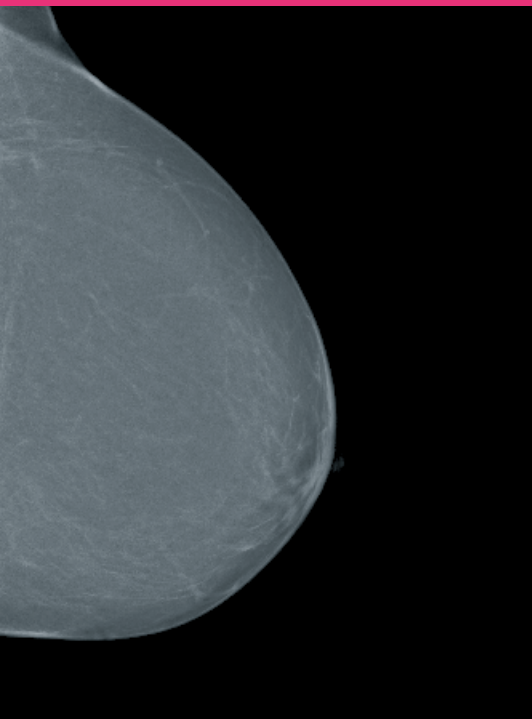
WIE OFT TRITT DIESER MANGEL IN DER BILDQUALITÄT AUF?

➤ In seltenen Fällen.

WIE LÄSST SICH DAS VERMEIDEN?

➤ Bei der Positionierung ist darauf zu achten, dass die Brust gerade nach vorne geführt wird, diese Mobilisierung darf nicht medial oder lateral betont ausgeführt werden.

MANGEL BESTEHT



Auf dieser cc-Aufnahme weist die Mamille mehr als 20 Grad nach medial.



GRÖßERE ANTEILE DES AXILLÄREN AUSLÄUFERS NICHT ABGEBILDET UND MAMILLE ZEIGT MEHR ALS 20 GRAD NACH LATERAL

WAS BEDEUTET DAS?

- Die Patientin ist bei der Positionierung zu stark nach lateral gedreht, die Aufnahme daher zu medial betont eingestellt.
- Bei Betonung der Darstellung der medialen Brustabschnitte sind weit laterale Anteile nicht erfasst. Der mediale Brustdrüsenanteil soll grundsätzlich bei dieser Aufnahme vollständig abgebildet sein. Die Konzentration auf die medialen Brustanteile darf nicht zu einer Vernachlässigung der lateralen Anteile führen. In den meisten Fällen kann der laterale Anteil der Brust mit dem axillären Ausläufer ebenfalls vollständig erfasst werden. In Kombination mit einer zu weit lateral gerichteten Mamille (mehr als 20 Grad) gilt dieses Kriterium als schwerwiegender Mangel.

WIE WIRKT SICH DAS AUF DIE DIAGNOSTISCHE BILDQUALITÄT AUS?

- Diagnostisch relevante Drüsenkörperanteile im lateralen Bereich sind nicht dargestellt und können nicht beurteilt werden.

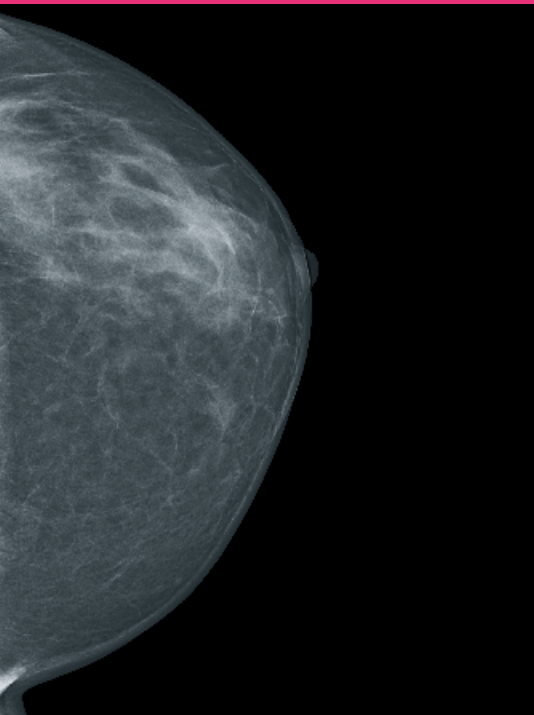
WIE OFT TRITT DIESER MANGEL IN DER BILDQUALITÄT AUF?

- In seltenen Fällen.

WIE LÄSST SICH DAS VERMEIDEN?

- Unter Berücksichtigung anatomischer Besonderheiten steht die Patientin frontal zum Gerät oder in leichter Drehung (etwa 10 Grad) zur kontralateralen Seite. Um eine ausreichende Mobilisierung der gesamten Brust gerade nach vorne zu ermöglichen, wird die Patientin dabei nicht zu dicht am Gerät, etwa eine Handbreite (etwa 10 Zentimeter) entfernt, positioniert.
- Empfohlen wird die Überprüfung der Positionierung mit Hilfe des Lichtvisiers, gegebenenfalls sollen Kompression gelöst und Einstellung korrigiert werden.

MANGEL BESTEHT



Diese cc-Aufnahme der linken Brust stellt die Mamille mit mehr als 20 Grad Abweichung nach lateral dar, und Anteile des axillären Ausläufers sind nicht dargestellt.

3

HINWEISE ZUR ERSTELLUNG EBENENUNABHÄNGIG

MAMILLE NICHT IM PROFIL ABGEBILDET

WAS BEDEUTET DAS?

➤ Verschiebung bei der Positionierung in Richtung der retromamillären Region. Die regelgerechte Abbildung der Mamille im Profil ist ein Indikator dafür, dass die Mamille außerhalb des Drüsenkörpers dargestellt wird beziehungsweise außerhalb des Mammagewebes.

WIE WIRKT SICH DAS AUF DIE DIAGNOSTISCHE BILDQUALITÄT AUS?

➤ Wenn die Mamille nicht im Profil dargestellt ist, kann sie einen Herdbefund retro-mamillär vortäuschen beziehungsweise überdecken. Die Mamille und die unmittelbar angrenzenden Brustanteile können nur eingeschränkt beurteilt werden.

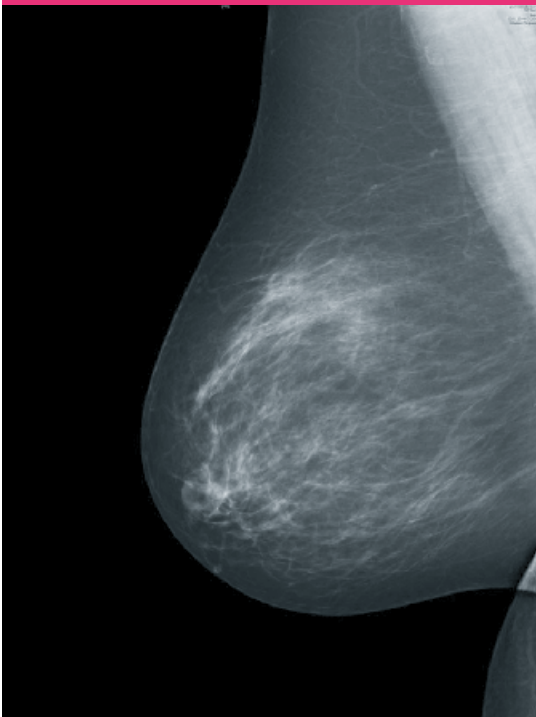
WIE OFT TRITT DIESER MANGEL IN DER BILDQUALITÄT AUF?

- Bei 2,5 Prozent der Patientinnen bei mlo-Aufnahmen und etwa 1,3 Prozent der Patientinnen bei cc-Aufnahmen. Bei cc-Aufnahmen ist dies der häufigste Mangel.
- Wird die Mamille aus Gründen der Anatomie der Patientin nicht im Profil abgebildet, so ist dies zu dokumentieren.

WIE LÄSST SICH DAS VERMEIDEN?

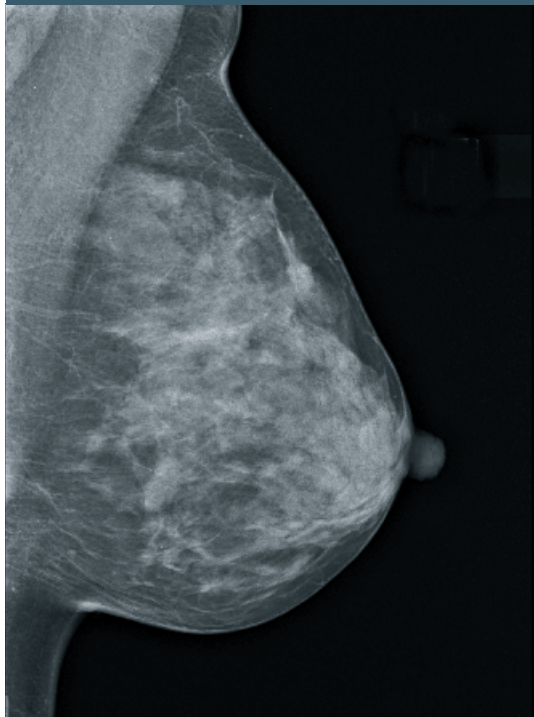
- Beim Ausstreichen der Brust müssen Ober- und Unterseite gleichermaßen berücksichtigt werden. Dabei ist darauf zu achten, dass keine Bauch- oder Rückenweichteile zur Darstellung kommen.
- Bei der cc-Aufnahme ist besonders auf die Einstellung der korrekten Detektorhöhe zu achten (siehe Seite 13).

MANGEL BESTEHT MLO-EBENE



Mamille wird bei der mlo-Aufnahme auf das Parenchym projiziert.

MANGEL BESTEHT NICHT MLO-EBENE



Mamille im Profil bei der mlo-Aufnahme

AUSGEPRÄGTE HAUTFALTEN

WAS BEDEUTET DAS?

➤ Hautfalten sind nicht immer zu vermeiden und nicht grundsätzlich ein Mangel. Sind sie ausgeprägt, aber außerhalb des diagnostisch relevanten Drüsengewebes gelegen, gelten sie als geringer Mangel. Auch ausgeprägte Hautfalten müssen also – bei entsprechender Lokalisation – nicht dazu führen, dass die Aufnahmen nur eingeschränkt beurteilbar sind. Liegen Hautfalten jedoch im Bereich des Drüsengewebes, so handelt es sich um einen schwerwiegenden Mangel (siehe Seite 24).

WIE WIRKT SICH DAS AUF DIE DIAGNOSTISCHE BILDQUALITÄT AUS?

➤ Die Gefahr bei Hautfalten ist die Überdeckung von Brustanteilen.

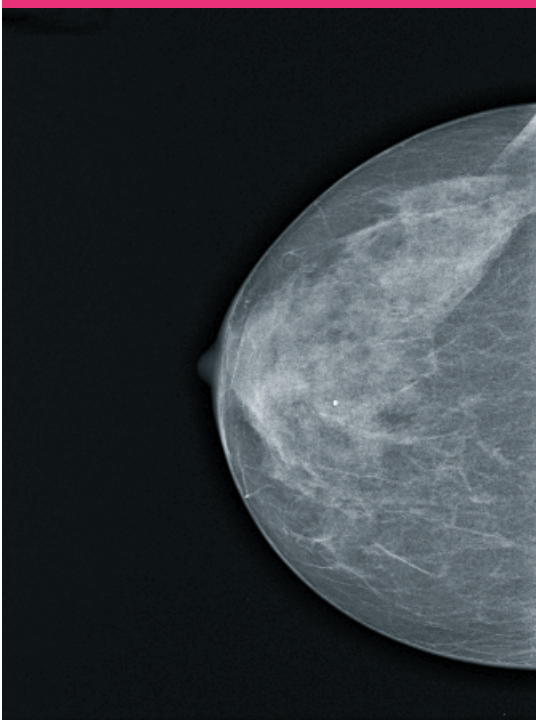
WIE OFT TRITT DIESER MANGEL IN DER BILDQUALITÄT AUF?

➤ Bei über 1 Prozent der Patientinnen.

WIE LÄSST SICH DAS VERMEIDEN?

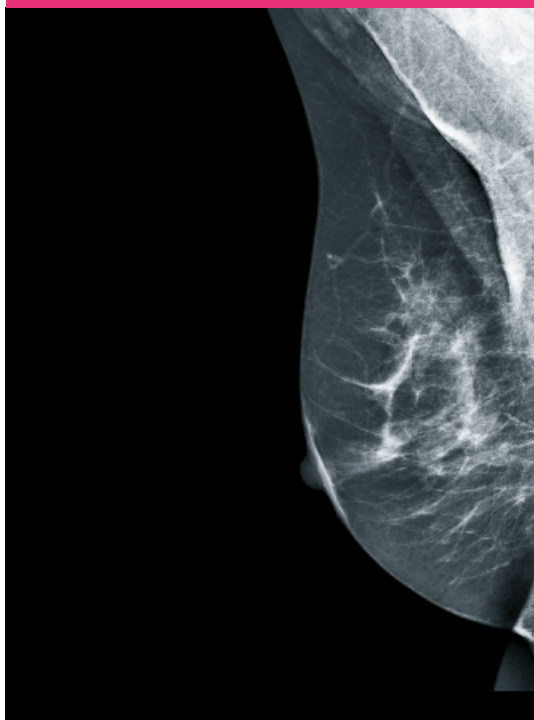
- Direkt mit Beginn der Kompression die Mamma in Richtung Mamille mit flacher Hand ausstreichen, um Faltenbildungen zu vermeiden.
- Durch Mobilisation der lateralen Anteile der Brust vor der Kompression können Falten im axillären Ausläufer bei der cc-Aufnahme vermieden werden.
- Den axillären Ausläufer auf der mlo-Aufnahme nach vorne führen und die am Detektor anliegende Hautunterseite hierbei ausstreichen.
- Falten in der medialen Umschlagfalte werden ausgestrichen.

MANGEL BESTEHT CC-EBENE



cc-Aufnahme mit Hautfalten im lateralen Bereich

MANGEL BESTEHT MLO-EBENE



mlo-Aufnahme mit Falten in der Projektion auf dem Pektoralismuskel

➤ DEUTLICH ASYMMETRISCHE AUFNAHMEN

WAS BEDEUTET DAS?

➤ Die Abbildungen der rechten und der linken Brust sollten sich etwa auf einer Höhe befinden, wenn man die beiden Aufnahmen einer Projektionsebene nebeneinander anordnet. Bei digitalen Geräten können an der Befundungsstation Asymmetrien in geringem Umfang korrigiert werden.

WIE WIRKT SICH DAS AUF DIE DIAGNOSTISCHE BILDQUALITÄT AUS?

- Erschwerter Seitenvergleich bei der gesamten Befundung, gegebenenfalls auch im Zusammenhang mit Voraufnahmen.
- Bei analoger Bilderstellung und teilweise auch bei Speicherfoliengeräten besteht die Gefahr, dass eine asymmetrische Positionierung der Brust eine zu frühe Messung der Abschalt-dosis auslöst und damit unterbelichtete Aufnahmen bei analoger Technik bedingt beziehungsweise ein höheres Rauschen bei Speicherfoliensystemen.

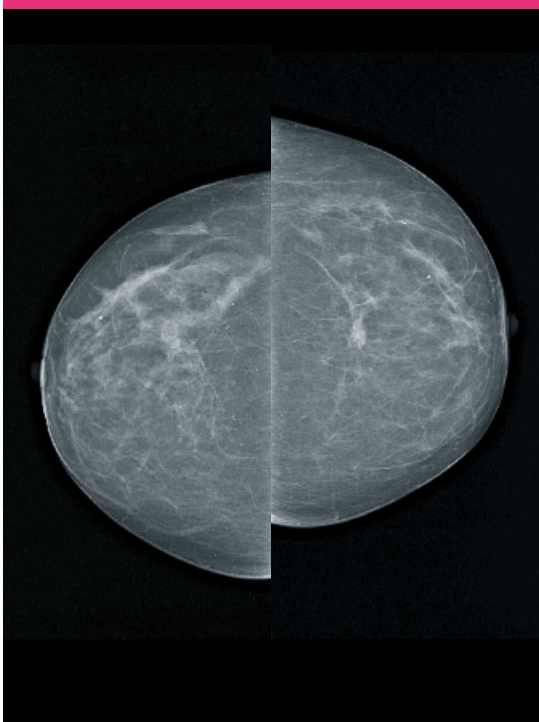
WIE OFT TRITT DIESER MANGEL IN DER BILDQUALITÄT AUF?

➤ In seltenen Fällen.

WIE LÄSST SICH DAS VERMEIDEN?

➤ Mittige Positionierung der Brust. Dabei Orientierung an der Messkammermarkierung beziehungsweise am Lichtvisier.

MANGEL BESTEHT CC-EBENE



Asymmetrische Abbildung der cc-Aufnahmen

DIAGNOSTISCH RELEVANTE DRÜSENKÖRPERANTEILE NICHT ABGEBILDET

WAS BEDEUTET DAS?

➤ Eine unvollständige Abbildung der Brust wird abgestuft entweder als geringer Mangel („Brust einschließlich Cutis, Subcutis und Fettgewebe unvollständig abgebildet“, siehe Seite 10) oder als schwerwiegender Mangel („diagnostisch relevante Drüsenkörperanteile nicht abgebildet“) dokumentiert. Letzteres auch für die cc-Aufnahme.

WIE WIRKT SICH DAS AUF DIE DIAGNOSTISCHE BILDQUALITÄT AUS?

➤ Diagnostisch relevante Drüsenkörperanteile sind nicht abgebildet und entziehen sich der Diagnosestellung.

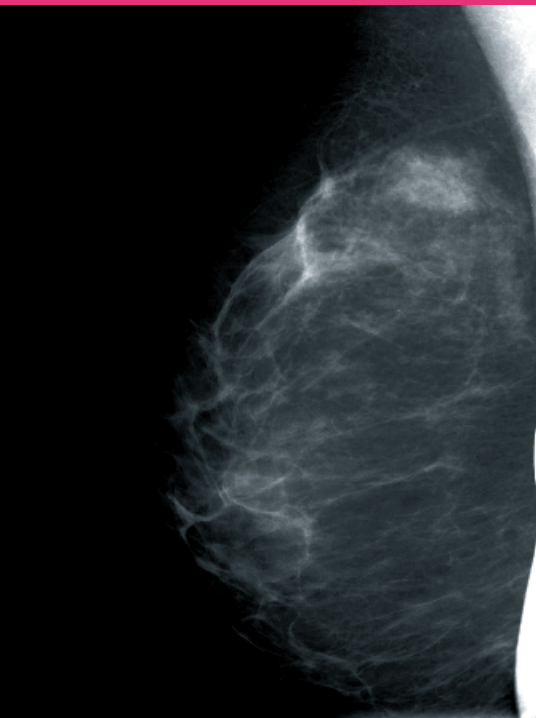
WIE OFT TRITT DIESER MANGEL IN DER BILDQUALITÄT AUF?

➤ Bei unter 1 Prozent der Patientinnen.

WIE LÄSST SICH DAS VERMEIDEN?

- Für eine vollständige Abbildung der Brust auf einer Aufnahme ist die richtige Formatwahl sowie die Formatausnutzung von Bedeutung.
- Mit Hilfe des Lichtvisiers, erfolgt eine visuelle Kontrolle der Einstelltechnik, ob die Brust vollständig erfasst ist.
- Makromastie erfordert unter Umständen mehrere Aufnahmen. Dabei ist auf eine überlappende Darstellung aller relevanten Anteile der Brust zu achten.

MANGEL BESTEHT MLO-EBENE



mlo-Aufnahme: Diagnostisch relevante Drüsenkörperanteile nicht abgebildet, Pektoralismuskel nicht bis in Höhe der Mamille, Inframammäre Falte nicht abgebildet, zusätzlich am rechten Bildrand Artefakt durch Patientinnenhand



AUFNAHME ÜBER-/UNTERBELICHTET ODER MANGELNDER KONTRAST

WAS BEDEUTET DAS?

➤ Bei analogen Aufnahmen gilt:

$D_{Opt.} < 0,6$ – Aufnahme ist unterbelichtet, $D_{Opt.} > 2,5$ – Aufnahme ist überbelichtet.

➤ Für digitale Bilderstellung gilt:

Bildinformationsverluste im diagnostisch relevanten Bereich.

➤ Für analoge Aufnahmen gilt bei geringer Überbelichtung: Cutis und Subcutis sind nur mit Grelllicht sichtbar. Aber auch der Informationsgewinn durch die Nutzung eines Grelllichtes ist begrenzt und kann Fehlbelichtungen nicht ausgleichen. Erfolgt trotz Nutzung der Belichtungsautomatik eine Fehlbelichtung, so war die Messkammerposition nicht korrekt oder die Brust war dezentral gelagert (gilt für analoge Geräte sowie für solche Speicherfoliensysteme, bei denen die Messkammer nach wie vor gesetzt wird).

➤ Mangelnder Kontrast kann aus unzureichender Anpassung des Strahlenkontrasts an den Objektkontrast resultieren.

WIE WIRKT SICH DAS AUF DIE DIAGNOSTISCHE BILDQUALITÄT AUS?

➤ Die anatomischen Strukturen sind suboptimal dargestellt, herdförmige Verschattungen können unter Umständen nicht erkannt werden.

➤ Bei Bildinformationsverlusten kann gegebenenfalls Mikrokalk nicht erkannt werden. Dabei sind die Auswirkungen einer Unterbelichtung erheblicher, weil in der Aufnahme fehlende Kontrastunterschiede nicht bei späteren Arbeitsschritten (Bildbearbeitung beziehungsweise Entwicklung) sichtbar gemacht werden können.

➤ Die erforderliche Qualität darf nicht der Dosisreduktion geopfert werden. Eine Dosisreduktion kann sinnvoller über eine Vermeidung von Fehlaufnahmen erfolgen.

WIE OFT TRITT DIESER MANGEL IN DER BILDQUALITÄT AUF?

➤ In seltenen Fällen.

WIE LÄSST SICH DAS VERMEIDEN?

➤ Wenn verfügbar, sollten die Voraufnahmen der Patientin analysiert werden (Einstelltechnik, Dichte des Drüsenkörpers, technische Parameter).

➤ Die Messkammer sollte in ihre anatomisch angemessene Position retromamillär unter einen Teil des Drüsenkörpers gebracht werden, der in der Regel im vorderen Brustdrittel liegt.

➤ Ist die Messkammer nicht vollständig vom Drüsenkörper überlagert, muss die freie Belichtung statt der automatischen gewählt werden.

➤ Bei kleinen Brüsten empfiehlt sich als Erstaufnahme die Schrägaufnahme, um die dabei ermittelten Belichtungsparameter gegebenenfalls für eine manuelle Belichtung der cc-Aufnahme zu übernehmen.

➤ ARTEFAKTE MIT EINSCHRÄNKUNG DER DIAGNOSTISCHEN AUSSAGE

WAS BEDEUTET DAS?

➤ Es sind nicht zur Brust gehörende Störstrukturen dargestellt. Beispiele sind Folienartefakte, Pixelausfälle, bei digitalen Systemen ist außerdem der Abklingeffekt („Ghosting“) zu berücksichtigen (technische Artefakte). Es kommt auch die Darstellung anderer Körperstrukturen vor (zum Beispiel Teile der Hand, die die kontralaterale Brust zurückhält).

WIE WIRKT SICH DAS AUF DIE DIAGNOSTISCHE BILDQUALITÄT AUS?

➤ Relevante Bildanteile können überlagert sein. Befunde können vorgetäuscht werden.

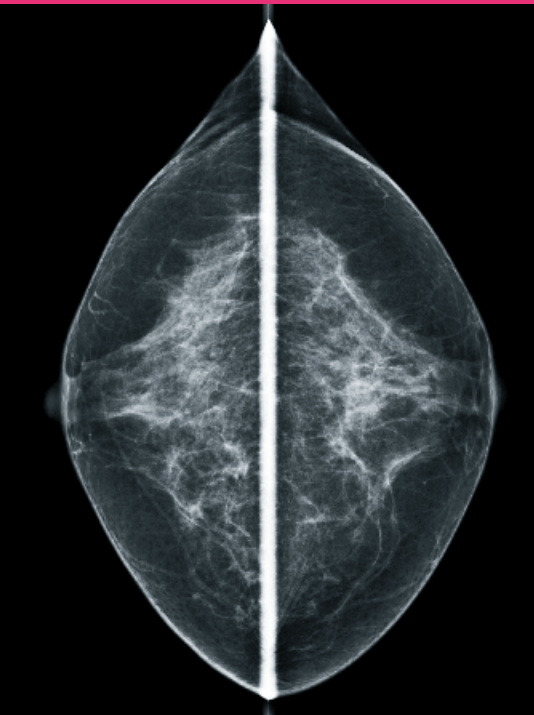
WIE OFT TRITT DIESER MANGEL IN DER BILDQUALITÄT AUF?

➤ In seltenen Fällen.

WIE LÄSST SICH DAS VERMEIDEN?

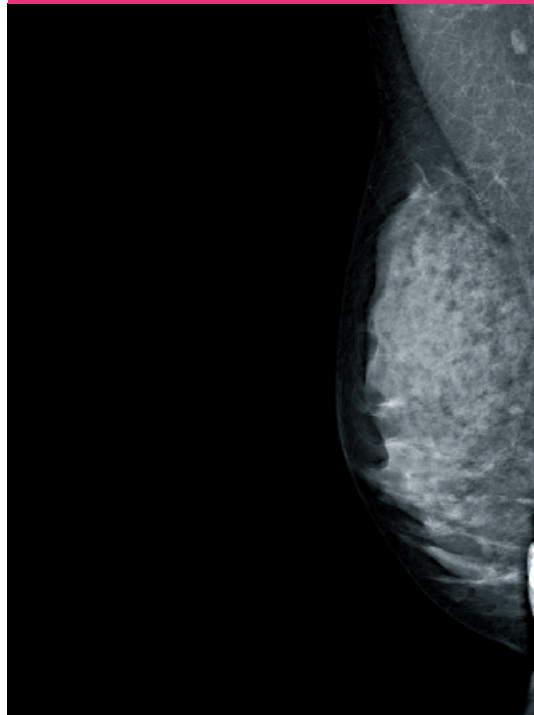
- Bei analogen Röntgensystemen gilt: Kassettensystem gemäß Herstellerangaben reinigen, Dunkelkammer staubfrei halten, regelmäßig technische Überwachung.
- Bei digitalen Röntgensystemen gilt: Das vollständige Löschen des Detektors oder der Speicherfolie nach jeder Aufnahme vermeidet den Abklingeffekt, regelmäßige technische Überwachung.
- Insbesondere geht es hier aber auch um die gute Patientenvorbereitung: Deo, Glitzerlotion und Puder sollen nicht verwendet werden. Brille, Haarspitzen, Körperteile wie Kinn und Nase müssen aus dem Strahlengang gehalten werden.
- Die kontralaterale Brust ist mit betont flacher Hand zu halten (visuelle Kontrolle mit dem Lichtvisier).
- Um technische Artefakte zu vermeiden, kann eine arbeitstägliche Artefaktaufnahme durchgeführt werden.

MANGEL BESTEHT CC-EBENE



Ein durch die Kompressionsplatte verursachter Artefakt überlagert die dorsalen Anteile bei den cc-Aufnahmen.

MANGEL BESTEHT MLO-EBENE



Artefakt auf der mlo-Aufnahme: Hand der Patientin am Bildrand

UNZUREICHENDE BESCHRIFTUNG

WAS BEDEUTET DAS?

- Eine erforderliche Beschriftung umfasst:
Patientenidentifikationsdaten, Projektions- und Seitenangabe, Aufnahme datum.
- Zusätzlich ist für die Beschriftung/schriftliche Dokumentation insbesondere die Richtlinie zur Aufzeichnungspflichten zu beachten, die die Vorgaben nach der Röntgenverordnung konkretisiert.

WIE WIRKT SICH DAS AUF DIE DIAGNOSTISCHE BILDQUALITÄT AUS?

- Fehlende Angaben können schwerwiegende oder nachteilige Auswirkungen haben:
Befunde sind nicht zuverlässig einer Patientin oder einer Organseite zuzuordnen,
Voraufnahmen nur eingeschränkt nützlich, die Strahlenbelastung ist nicht zu ermitteln.

WIE OFT TRITT DIESER MANGEL IN DER BILDQUALITÄT AUF?

- In seltenen Fällen.

WIE LÄSST SICH DAS VERMEIDEN?

- Ein festgelegter Ablaufplan mit Informationen zu den erforderlichen Aufzeichnungen sollte zur Unterstützung der radiologischen Fachkraft bereitgestellt werden (Arbeitsanweisungen).

AUSGEPRÄGTE HAUTFALTEN MIT EINSCHRÄNKUNG DER DIAGNOSTISCHEN AUSSAGE

WAS BEDEUTET DAS?

➤ Hautfalten im lateralen Ausläufer der Brust, Hautfalten und Überlagerungen im Bereich der inframammären Falten, Hautfalten ziehen sich möglicherweise über die gesamte Brustdrüse.

WIE WIRKT SICH DAS AUF DIE DIAGNOSTISCHE BILDQUALITÄT AUS?

➤ Die Beurteilung der entsprechenden Teile der Brustdrüse ist nicht möglich.

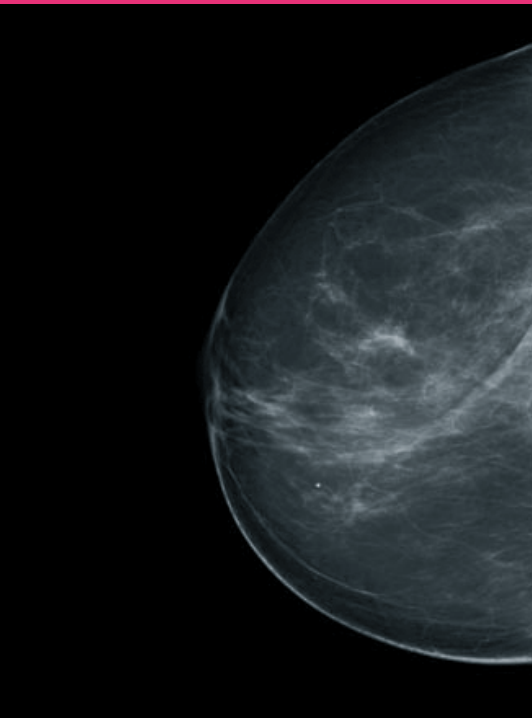
WIE OFT TRITT DIESER MANGEL IN DER BILDQUALITÄT AUF?

➤ In seltenen Fällen.

WIE LÄSST SICH DAS VERMEIDEN?

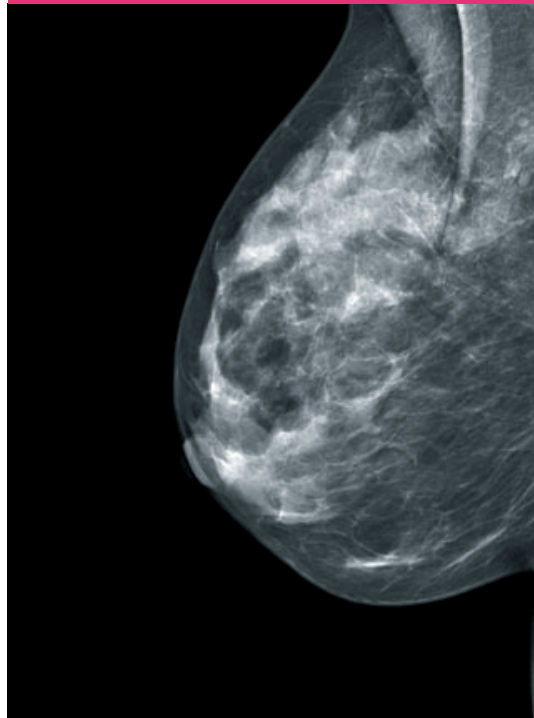
- Mit der flachen Hand die Brust in Richtung der Mamille ausstreichen (siehe Seite 18).
- Die Patientin darf nicht angespannt sein.

MANGEL BESTEHT CC-EBENE



Beispiel für ausgeprägte Hautfalten mit Einschränkung der diagnostischen Aussage in einer cc-Aufnahme

MANGEL BESTEHT MLO-EBENE



Ausgeprägte Hautfalten mit Einschränkung der diagnostischen Aussage in einer mlo-Aufnahme

➤ BEWEGUNGSUNSCHÄRFE

WAS BEDEUTET DAS?

➤ Brustanteile oder die gesamte Aufnahme sind unscharf dargestellt.

WIE WIRKT SICH DAS AUF DIE DIAGNOSTISCHE BILDQUALITÄT AUS?

➤ Die unscharfen Bereiche können nur eingeschränkt beurteilt werden.

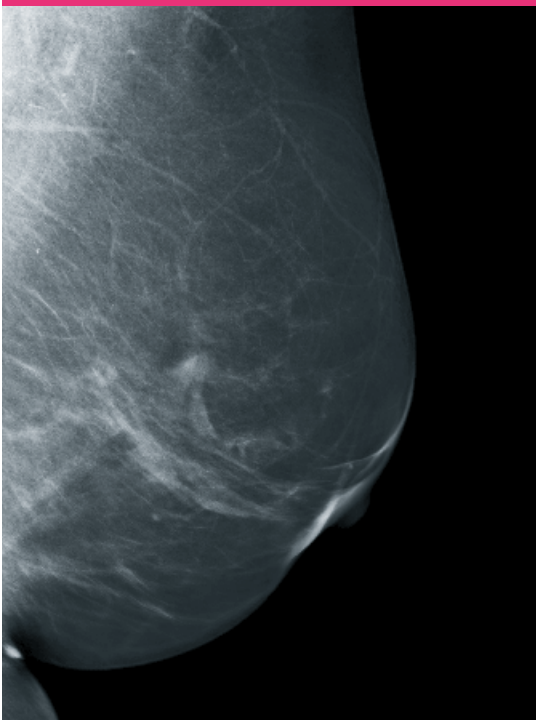
WIE OFT TRITT DIESER MANGEL IN DER BILDQUALITÄT AUF?

➤ In seltenen Fällen.

WIE LÄSST SICH DAS VERMEIDEN?

➤ Durch eine optimale Kompression und auch durch geringe Expositionszeit kann eine Bewegungsunschärfe weitgehend ausgeschlossen werden. Gleichzeitig durch gute Anleitung der Patientin, zum Beispiel Atemkommandos (Aufnahme während Atempause).

MANGEL BESTEHT MLO-EBENE



mlo-Aufnahme mit unscharfer Darstellung der dorsalen und caudalen Mammaanteile

UNZUREICHENDE KOMPRESSION

WAS BEDEUTET DAS?

- Erhöhung der Streustrahlung und Verschlechterung des Kontrastes.
- Übereinanderliegende Strukturen werden ineinander projiziert.
- Unzureichende Belichtung durch den zu geringen Dickenausgleich.
- Begünstigung von Bewegungsunschärfe aufgrund der längeren Belichtungszeiten.
- Höhere Strahlendosis aufgrund zu geringer Reduktion der Dicke wird erforderlich.

WIE WIRKT SICH DAS AUF DIE DIAGNOSTISCHE BILDQUALITÄT AUS?

- Verringerung des Bildkontrastes und Gefahr von Bewegungsunschärfen.
- Neben der Auswirkung auf die Bildqualität muss auch die Auswirkung auf die Patientin gesehen werden: Eine unzureichende Kompression führt im Zusammenspiel mit der Belichtungsautomatik zu einer unnötig hohen Strahlendosis.

WIE OFT TRITT DIESER MANGEL IN DER BILDQUALITÄT AUF?

- In seltenen Fällen.

WIE LÄSST SICH DAS VERMEIDEN?

- Grundsätzlich sollte die Patientin durch eine gute Aufklärung vor Beginn für eine optimale Kompression gewonnen werden, ohne dabei die Situation zu verharmlosen.
- Jedoch gibt es definierte Indikationen, bei denen eine moderate Kompression angezeigt ist: Implantat, Porteinlage, Zustand nach Galaktographie, Operation oder minimalinvasivem Eingriff und Schrittmacher.
- Bei der Einstelltechnik muss der Kompressionsdruck korrekt auf das Brustdrüsenparenchym gesetzt werden. Bei der cc- und mlo-Aufnahme ist die Höhe des Detektors entscheidend (siehe auch Seite 13).
- Die Untersuchung sollte in der ersten Zyklushälfte der Patientin erfolgen, um die Voraussetzungen für eine optimale Kompression zu schaffen. Vor einer Orientierung am Schmerzempfinden der Patientin soll versucht werden, durch Erläuterungen ihre Kooperationsbereitschaft zu erhöhen.

NOTIZEN

A series of horizontal dotted lines for taking notes.

4

KRITERIEN FÜR REGELGERECHTE MAMMOGRAPHIEN

MAMMOGRAPHIE-VEREINBARUNG (AUSZUG)

DIE MAMMOGRAPHIE IST REGELGERECHT, WENN ALLE FOLGENDEN KRITERIEN ZUTREFFEN:

MEDIO-LATERAL-OBLIQUE AUFNAHME (MLO)

Brust einschließlich Cutis, Subcutis, Drüsenkörper und Fettgewebe vollständig abgebildet

Pektoralismuskel relaxiert und bis in Höhe der Mamille abgebildet (Pectoralis-Nipple-Line ,a')

Pektoralismuskel im richtigen Winkel abgebildet ($> 10^\circ$)

Mamille im Profil abgebildet (Kriterium nicht anwendbar, wenn die Mamille sich nicht eindeutig darstellt)

Inframammäre Falte dargestellt (Kriterium nicht anwendbar, wenn eine Darstellung aus anatomischen Gründen nicht möglich ist und dies dokumentiert ist)

CRANIO-CAUDALE AUFNAHME (CC)

Brust einschließlich Cutis, Subcutis, Drüsenkörper und Fettgewebe adäquat abgebildet (Pectoralis-Nipple-Line ,b'; $b > a - 15 \text{ mm}$)

Mamille im Profil abgebildet (Kriterium nicht anwendbar, wenn die Mamille sich nicht eindeutig darstellt)

Mamille mittig oder leicht nach medial oder lateral zeigend ($\leq 20^\circ$) (Kriterium nicht anwendbar, wenn die Mamille dezentral angelegt ist und dies dokumentiert ist.)

AUSREICHENDE BESCHRIFTUNG

Patienten-Identifikations-Daten, Projektions- und Seitenangabe, Aufnahme datum

KORREKTE BELICHTUNG UND KONTRAST

Für analoge Bilderstellung mit Filmfoliensystemen gilt: Geringe Überbelichtung ist akzeptabel, wenn keine Information verloren geht. (Die Messung der optischen Dichte erfolgt in unklaren Fällen mit einem Densitometer im diagnostisch relevanten Bereich: $D_{\text{opt.}} < 0,6$ Unterbelichtung, $D_{\text{opt.}} > 2,5$ Überbelichtung)

GUTE KOMPRESSION

Scharfe Abbildung der Drüsenkörperstrukturen und adäquates Aufspreizen des Drüsengewebes

KEINE BEWEGUNGSUNSCHÄRFEN

VERMEIDUNG VON ARTEFAKTEN

Analoge Bilderstellung mit Filmfoliensystemen:
Keine oder geringe Entwicklungs- oder Handhabungsartefakte

Digitale Bilderstellung (CR- und DR-Systeme):
Keine Detektor- oder Ausleseartefakte im diagnostisch relevanten Bereich

KEINE HAUTFALTEN ODER HAUTFALTEN IM GERINGEN UMFANG

SYMMETRISCHE ODER GERING ASYMMETRISCHE AUFNAHMEN EINER EBENE

Rechte und linke Brust sollen Spiegelbilder bei der Betrachtung darstellen.

LITERATURVERZEICHNIS

- Verloh C, Heise P. Technische und medizinische Störstrukturen im digitalen Mammogramm (Teil 1) Deutscher Ärzteverlag, MTA Dialog 2017; 3: 200–205.
- Heywang-Köbrunner SH, Schreer I. Bildgebende Mammadiagnostik. 3. Aufl. Stuttgart: Thieme, 2015.
- Verloh C, Individualisierte mammografische Aufnahmetechnik, Radiopraxis 2014; 7:91–110.
- Fischer U, Baum F. Mammadiagnostik für MTRA/RT. Stuttgart: Thieme, 2014.
- Vereinbarung von Qualitätssicherungsmaßnahmen nach §135 Abs. 2 SGB V zur kurativen Mammographie (Mammographie-Vereinbarung). Dtsch Ärztebl 2011; 108: A 791–A 803.
- Pfandzelter R et al. Die diagnostische Bildqualität von Mammografien in der vertragsärztlichen Versorgung Deutschlands. Fortschr Röntgenstr 2010; 1982: 993–1000.
- Fellner FA et al. Mammakarzinom. Radiopraxis 2008; 1: 11–27.
- Kettritz U. Komplexe Mammadiagnostik. Bremen: Uni-Med, 2007.
- Perry N, Broeders M, de Wolf C et al. (eds). European Guidelines for quality assurance in breast cancer screening and diagnosis. Office for Official Publications of the European Communities. 4th ed. Luxembourg, 2006.
- Richtlinie zu Aufzeichnungspflichten nach den §§ 18, 27, 28 und 36 der Röntgenverordnung und Bekanntmachung zum Röntgenpass vom 31. Juli 2006 (GMBI. 2006, Nr. 53, S. 1051).
- Tabar L, Dean P. Lehratlas der Mammographie. Stuttgart: Thieme, 2004.
- Duda V, Schulz-Wendtland R. Mammadiagnostik. Komplementärer Einsatz aller Verfahren. 2. Aufl. Heidelberg: Springer, 2004.
- SOP Mammographie. Deutscher Verband Technischer Assistentinnen/Assistenten in der Medizin e. V. Hamburg, 2003.
- Rijken H et al. Positionierungstechnik in der Mammographie. Stuttgart: Thieme, 2000.

MEHR FÜR IHRE PRAXIS

www.kbv.de



➤ **PraxisWissen**
➤ **PraxisWissenSpezial**

Themenhefte für
Ihren Praxisalltag

Abrufbar unter:
www.kbv.de/838223
Kostenfrei bestellen:
versand@kbv.de



➤ **PraxisInfo**
➤ **PraxisInfoSpezial**

Themenpapiere mit
Informationen für
Ihre Praxis

Abrufbar unter:
www.kbv.de/605808



➤ **PraxisNachrichten**

Der wöchentliche Newsletter
per E-Mail oder App

Abonnieren unter:
www.kbv.de/PraxisNachrichten
www.kbv.de/kbv2go

IMPRESSUM

Herausgeber: Kassenärztliche Bundesvereinigung
Herbert-Lewin-Platz 2, 10623 Berlin
Telefon 030 4005-0, info@kbv.de, www.kbv.de

Autoren: Ute Wülfing, Dr. habil. Rupert Pfandzelter (KBV),
PD Dr. Ute Kettritz (Programmverantwortliche Ärztin
Screening-Einheit Berlin 01), Margrit Siekmann †
(Referenzzentrum Mammographie Nord),
Brigitte Hurtienne, Claudia Verloh (Referenzzentrum
Mammographie am Universitätsklinikum Münster,
Institut für klinische Radiologie)

Redaktion: Dezernat 2 – Ambulante Qualitätsförderung
und -darstellung, Dezernat Kommunikation

Mammographien und Skizzen: PD Dr. Ute Kettritz,
Brigitte Hurtienne, Claudia Verloh

Gestaltung: www.malzwei.de

Druck: www.kohlhammerdruck.de

Vorstandsfoto: © axentis/Georg J. Lopata

Stand: Erstauflage August 2011,
aktualisierte Neuauflage Dezember 2017

Hinweis: Die beispielhaft abgebildeten Mammographie-
Aufnahmen sind Kopien und nicht in Befundqualität
wiedergegeben. Die Bildränder sind in der Regel bearbeitet,
die Beschriftung wurde weitgehend entfernt.

Aus Gründen der Lesbarkeit wurde meist die männliche
Form der Berufsbezeichnung gewählt. Hiermit ist
selbstverständlich auch die weibliche Form gemeint.